ATOS

MVZ
meviva Berlin

SCHULTER-LETTER

Jedes Quartal ein Krankheitsbild

ANTERIORE SCHULTERINSTABILITÄT:
WANN OPERATIV, WANN KONSERVATIV?

SCHULTER-LETTER

ATOS MVZ meviva Berlin

ANTERIORE SCHULTERINSTABILITÄT: WANN OPERATIV, WANN KONSERVATIV?

LIEBE KOLLEGINNEN UND KOLLEGEN,

in diesem Quartal beschäftigt sich unser Schulter-Letter mit der Frage, wann die anteriore Schulterinstabilität operativ und wann konservativ behandelt werden sollte.

Mit kollegialen Grüßen

Dr. med. Anke Tobusch
und die
Sektion Schulterchirurgie im ATOS MVZ Meviva Berlin



Die häufigste Form der Schulterinstabilität trifft vor allem junge, aktive Menschen – und stellt Behandelnde vor eine Abwägung zwischen zwei sehr unterschiedlichen Wegen.

Wer sich die Schulter nach ventral luxiert, verletzt dabei fast immer Kapsel und Labrum, teils nimmt auch der Knochen Schaden. Die entscheidende Frage danach lautet, ob eine Operation nötig ist oder ob Ruhigstellung und Physiotherapie ausreichen. Eine aktuelle Übersichtsarbeit von Kirsten Thuenemann und Julia Högl bündelt die Evidenz dazu und leitet daraus klare Entscheidungskriterien ab.

Die anteriore Schulterinstabilität ist die häufigste Form der Instabilität des Glenohumeralgelenks. Die jährliche Inzidenz liegt zwischen 11 und 56 Fällen pro 100.000 Einwohner, mit einem Schwerpunkt im zweiten und dritten Lebensjahrzehnt. Männer sind häufiger betroffen – vor allem, weil sie öfter Kontakt- und Überkopfsportarten betreiben.

Schon die erste Luxation hinterlässt typische Spuren: eine Ablösung des vorderen Kapsel-Labrum-Komplexes (Bankart-Läsion), oft begleitet von einer Dellenverletzung am Oberarmkopf (Hill-Sachs-Defekt) oder einem knöchernen Defekt der Gelenkpfanne. Mit jeder weiteren Luxation wachsen diese Defekte – und mit ihnen das Risiko für eine frühzeitige Omarthrose.

Wer luxiert erneut?
Risikofaktoren: Das Alter ist der stärkste unabhängige Faktor. Unter 20-Jährige erreichen Reluxationsraten von über 70 Prozent, während eine Reluxation bei über 40-Jährigen deutlich seltener ist. Auch Geschlecht, Sportart und Aktivitätsniveau spielen eine Rolle – Kontakt- und Überkopfsport erhöhen das Risiko erheblich.

Eher konservativ behandelbar

- Alter > 30–40 Jahre
- Niedriges sportliches Aktivitätsniveau
- Kein relevanter Knochendefekt
- Keine Rotatorenmanschettenpathologie

Hochrisiko für Rezidiv

- Alter < 25 Jahre
- Männlich, Kontaktsport
- Glenoidaler Knochenverlust ≥ 13,5 %
- Off-track-Hill-Sachs-Läsion

Entscheidend für die Risikoeinschätzung ist außerdem die Bildgebung: Das Ausmaß des glenoidalen Knochenverlusts und die Morphologie der Hill-Sachs-Läsion bestimmen maßgeblich, wie hoch das Rezidivrisiko ausfällt. Während ein Substanzverlust von rund 20 Prozent klar für ein knöchernes Verfahren spricht, zeigen aktuelle Arbeiten, dass bereits „subkritische“ Defekte ab etwa 13,5 Prozent mit spürbar höheren Rezidivraten einhergehen.

Das Glenoid-Track-Konzept
Die Kontaktzone (Glenoid Track): Wird der Arm abduziert und außenrotiert, wandert eine bestimmte Zone auf dem Oberarmkopf über den vorderen Pfannenrand – genau diese Fläche heißt Glenoid Track. Sie entspricht im Schnitt etwa 83 % der Pfannenbreite.

On-track vs. Off-track: Bei einer Luxation entstehen oft zwei Defekte gleichzeitig – einer am Pfannenrand (Glenoid) und einer als Delle am Oberarmkopf (Hill-Sachs-Läsion). Das Konzept prüft, wie beide zusammenspielen:

- **On-track:** Die Delle liegt komplett innerhalb des Tracks → sie bleibt bei Bewegung im ständigen Knochenkontakt, hakt also nicht ein. Meist reicht dann eine vordere Labrumfixation.
- **Off-track:** Die Delle reicht weiter nach innen (medial) als der Track breit ist → bei Rotation „fällt“ der Rand des Tracks in die Delle hinein und verhakt sich am Pfannenrand. Dieses Engagement erhöht das Rezidivrisiko deutlich, weshalb hier meist ein zusätzliches Verfahren (Remplissage oder Knochenaufbau) nötig wird.

Die Bilder zeigen genau diesen Mechanismus: die Kontaktfläche zwischen Humeruskopf und Pfanne bei Abduktion/Außenrotation sowie die Vermessung der Track-Breite im Verhältnis zum Defekt.

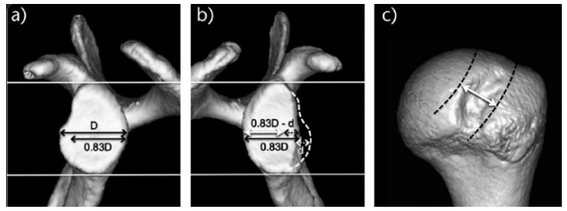

a) keine knöcherne Läsion b) knöcherne Glenoidläsion c) Glenoid Track mit Hill-Sachs-Defekt

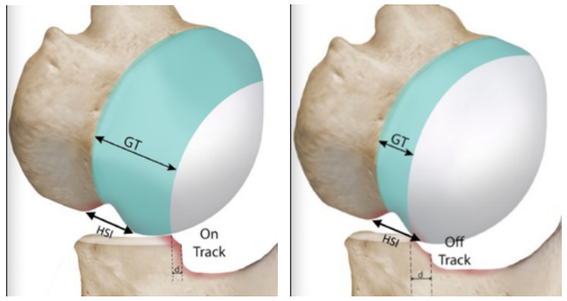

80–90 %
der Patient:innen haben nach Erstluxation eine Hill-Sachs-Läsion

< 10 %
Rezidivrate bei On-track-Läsionen

30–40 %
Versagensrate bei Off-track-Läsionen nach alleiniger Bankart-Refixation

Konservativ: für wen es reicht
Eine rein konservative Behandlung – kurze Ruhigstellung über 1–2 Wochen, gefolgt von strukturierter Physiotherapie zum Aufbau von Rotatorenmanschette und Skapulamuskulatur – bleibt für bestimmte Patient:innen eine gute Option. Sie eignet sich vor allem für ältere, wenig aktive Menschen ohne relevanten Knochendefekt. Die Rückkehr zum Sport wird an klaren Kriterien festgemacht: schmerzfreie Beweglichkeit, ausreichende Kraft, gute skapuläre Kontrolle und ein subjektives Sicherheitsgefühl.

Operativ: für wen es sich lohnt
Bei jungen, sportlich aktiven Patient:innen unter 25 Jahren liegen die Reluxationsraten nach konservativer Therapie bei 60 bis 90 Prozent – ein Wert, der sich durch frühzeitige operative Stabilisierung auf 5 bis 20 Prozent senken lässt. Die Wahl des Verfahrens richtet sich nach dem Ausmaß der knöchernen Defekte:



Kapsel-Labrum-Refixation mit knotenlosen Ankern

Bei fehlendem relevantem Knochendefekt erreicht die alleinige arthroskopische Bankart-Refixation Rezidivraten von 5–15 % bei 80–90 % Return to Sport.

Liegt zusätzlich eine sogenannte Off-track-Hill-Sachs-Läsion vor, wird die Bankart-Refixation meist mit einer **Remplissage** kombiniert – einer Tenodese der Infraspinatussehne, die die Defektzone aus dem Gelenkkontakt nimmt. Dadurch sinkt die Rezidivrate von etwa 20–30 Prozent auf unter 10 Prozent, bei nur geringer funktioneller Einschränkung der Außenrotation. Bei kritischem Glenoidverlust ab etwa 20 Prozent oder bei Revisionseingriffen kommen knöcherne Aufbauverfahren wie das Latarjet-Verfahren zum Einsatz, das in aktuellen Serien Rezidivraten von nur 2–5 Prozent bei 85–95 Prozent Return to Sport erreicht.

SCHULTER-LETTER

ATOS MVZ meviva Berlin

ANTERIORE SCHULTERINSTABILITÄT: WANN OPERATIV, WANN KONSERVATIV?

Das bewirkt einen **doppelten Effekt**:

1. **Knöcherner Aufbau** – die Pfanne wird wieder vergrößert und die Gelenkfläche vertieft.
2. **Sling-Effekt** – die mitverlagerten Muskeln bilden einen dynamischen „Hänger", der bei Außenrotation zusätzlich stabilisiert.

Indikationsabhängige Verfahrenswahl: Je nach Ausmaß des glenoidalen Knochenverlusts und Vorliegen einer Off-track-Läsion wird zwischen Bankart-Refixation, Remplissage und knöchernem Aufbau (z. B. Latarjet) unterschieden.

Glenoidverlust < 13,5 %	→	**Bankart-Refixation**
Glenoidverlust ≥ 13,5 %	→	**Latarjet ± Remplissage**
Off-track-Läsion	→	**Bankart + Remplissage**
Glenoidverlust ≥ 20 %	→	**Knöcherner Aufbau**
Revision / Hochrisiko	→	**Knöcherner Aufbau**

Arthroskopische Remplissage

- arthroskopische Bankart-Naht
- Kapsulodese und Infraspinatus-Tenodese



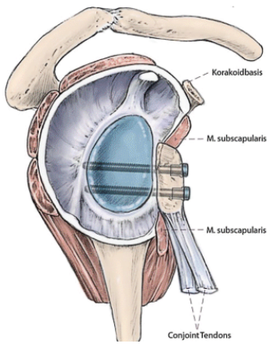

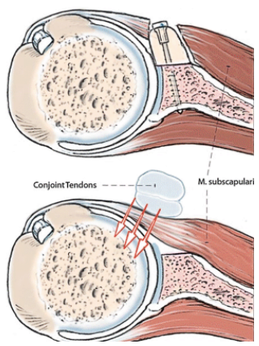

Latarjet-Verfahren
Beim knöchernen Substanzverlust der Gelenkpfanne (Glenoid) wird ein Stück des Rabenschnabelfortsatzes (Coracoid) mitsamt den daran ansetzenden Muskeln (M. coracobrachialis, kurzer Bizepskopf) abgetrennt und vorne unten an den Pfannenrand verschraubt.

„Die strukturelle Defektsituation stellt einen zentralen Entscheidungsparameter dar."

Der Entscheidungsweg im Überblick
Ausgangspunkt ist stets die Frage, ob es sich um eine Erstluxation oder ein Rezidiv handelt – bei Rezidiv wird in der Regel direkt die individuelle Defektanalyse und operative Therapie angestrebt.

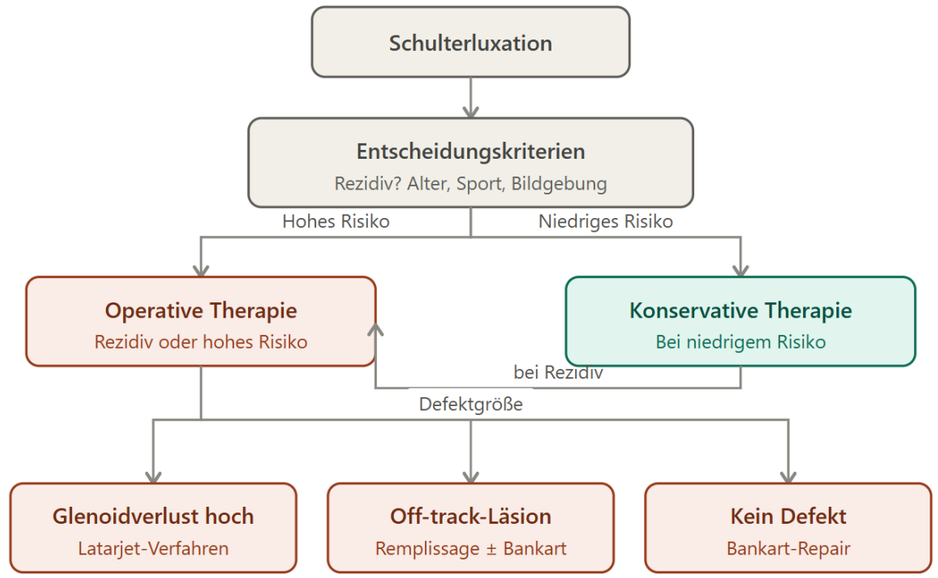

Entscheidungsalgorithmus operativ vs. konservativ bei anteriorer Schulterinstabilität, basierend auf Bildgebung, Risikostratifizierung nach Erstluxation und struktureller Defektanalyse.

Fazit für die Praxis

- **Individualisiert entscheiden:** Alter, Aktivitätsniveau und strukturelle Läsionen bestimmen gemeinsam, ob konservativ oder operativ behandelt wird.
- **Früh operieren bei Risikopatient:innen:** Junge, sportlich aktive Menschen (< 30–40 Jahre) profitieren nach Erstluxation – besonders in Kontakt- und Überkopfsportarten – meist von einer frühzeitigen operativen Stabilisierung.
- **Bildgebung ist entscheidend:** CT mit 3D-Rekonstruktion gilt als Referenzstandard zur Quantifizierung des Knochenverlusts und leitet die Wahl des Stabilisierungsverfahrens.
- **Konservativ bleibt sinnvoll** – vor allem bei älteren, wenig aktiven Patient:innen ohne relevante knöcherne Defekte.
- **Rezidive kosten Substanz:** Wiederholte Luxationen vergrößern die Defekte und erhöhen das Risiko sekundärer Arthropathien – ein Argument für konsequentes Handeln bei Risikopatient:innen.

SCHULTER-LETTER

ANTERIORE SCHULTERINSTABILITÄT: WANN OPERATIV, WANN KONSERVATIV?

ATOS MVZ meviva Berlin

Stuttgarter Platz 1
10627 Berlin